



Ultra B2 - Promoção de ligações covalentes do colágeno corneal (*Corneal cross-linking*) no tratamento de ceratocone: resultados preliminares

Corneal Cross-linking for the treatment of keratoconus: preliminary results

Mirko R. Jankov II¹
Farhad Hafezi²
Maja Beko³
Zora Ignjatovic⁴
Branislav Djurovic⁵
Vujica Markovic⁶
Paulo Schor⁷

RESUMO

Objetivo: Apresentar os resultados visuais e ceratométricos, seis meses após tratamento foto-terapêutico com luz ultravioleta (UV) e vitamina B2 (Ultra B2), em pacientes com ceratocone progressivo. **Métodos:** Vinte e cinco olhos de 20 pacientes (15 homens e 5 mulheres) com ceratocone progressivo, determinado pelo aumento de curvatura em exames seriados de topografia corneal, nos últimos seis meses foram avaliados. Acuidade visual não corrigida (UVA), acuidade visual melhor corrigida com óculos (BSCVA), equivalente esférico (SEQ), cilindro refrativo manifesto e a curvatura máxima (max K) pré e pós-operatórios (1, 3 e 6 meses) foram determinadas. Todos os pacientes foram submetidos ao tratamento Ultra B2 usando riboflavina (vitamina B2) e a luz ultravioleta (UV, 370 nm). O epitélio corneal foi removido após assepsia, colocação de blefarostato e anestesia tópica com proparacaína, por meio de solução de álcool hidratado (20%) utilizada por 30 segundos. A córnea foi saturada com vitamina B2 por 15 minutos; em seguida, foi irradiada por luz UV por 30 minutos. Ao final do procedimento, foi colocada lente de contato terapêutica (LCT), mantida até a epitelização total. **Resultados:** Houve melhora na UVA após o primeiro mês (de $0,15 \pm 0,15$ para $0,23 \pm 0,20$), com contínua mudança no terceiro e sexto mês pós-operatório, atingindo a diferença estatisticamente significativa nesse período ($p=0,025$ e $p=0,037$ respectivamente). BSCVA melhorou de $0,41 \pm 0,27$ para $0,49 \pm 0,29$ no sexto mês, sem atingir a diferença estatisticamente significativa. A progressão do ceratocone após o procedimento não foi notada em nenhum paciente, em comparação com o avanço topográfico nos 6 meses precedentes. Após 6 meses do procedimento, max K diminuiu em mais que 2,00 D (de $53,02 \pm 8,42$ para $50,88 \pm 6,05$ D), SEQ em menos que 1 D (de $-3,27 \pm 4,08$ para $-2,68 \pm 3,02$ D) e o cilindro refrativo em menos que 0,5 D (de $-2,29 \pm 1,77$ para $-1,86 \pm 0,92$), sem atingir diferença estatisticamente significativa. Nenhum dos olhos perdeu linha de BSCVA, 12 mantiveram o BSCVA pré-operatório, 7 ganharam uma linha, 5 ganharam duas e 1 paciente ganhou três linhas de BSCVA. **Conclusões:** O tratamento com Ultra-B2 mostrou-se seguro (não apresentou perda de linha de visão corrigida) e eficaz (manteve os parâmetros anatômicos e ópticos) em estacionar a progressão da ectasia corneal. Houve redução, embora sem significância estatística, da curvatura corneal máxima, equivalente esférico e cilindro refrativo nos olhos com a córnea instável devida ao ceratocone.

Trabalho realizado no Milos Eye Hospital, Medical Academy - US Medical School, Belgrado, Sérvia.

¹ M.D. PhD, Laser Focus, Belgrado, Sérvia.

² M.D. PhD IROC - Institute of Refractive and Ophthalmic Surgery, Zurique, Suíça.

³ M.D., Milos Eye Hospital, Medical Academy - US Medical School, Belgrado, Sérvia.

⁴ M.D. MS, Milos Eye Hospital, Medical Academy - US Medical School, Belgrado, Sérvia.

⁵ M.D. PhD, Milos Eye Hospital, Medical Academy - US Medical School, Belgrado, Sérvia.

⁶ M.D. MS, Ocna Klinika, Medicinski Fakultet Univerziteteta u Beogradu, Belgrado, Sérvia.

⁷ M.D. PhD, Universidade Federal de São Paulo, UNIFESP - São Paulo (SP) - Brasil.

Endereço para correspondência: Mirko R. Jankov II.
Cara Nikolaja II, 25/11000 Belgrado - Sérvia
E-mail: visioncare@mac.com

Recebido para publicação em 02.09.2007

Última versão recebida em 28.10.2008

Aprovação em 28.10.2008

Descritores: Ceratocone/terapia; Colágeno/efeitos de radiação; Riboflavina/uso terapêutico; Terapia ultravioleta; Fototerapia; Raios ultravioleta; Reagentes para ligações cruzadas

INTRODUÇÃO

O ceratocone é uma doença bilateral assimétrica progressiva, na qual ocorre ectasia gradual da córnea devido à sua instabilidade biomecânica. Sua frequência é de aproximadamente 1 em 2.000 na população geral, sem predileção pelo sexo⁽¹⁾. Usualmente a doença começa na puberdade e progride de maneira não constante, gradualmente tornando a superfície anterior da córnea cada vez mais irregular. O uso de óculos pode deixar de ser uma solução viável devido à irregularidade da córnea. Apesar da maioria dos pacientes ainda poder usar lente de contato rígida, em aproximadamente 20% dos casos a progressão é tal que a irregularidade da córnea leva a uma deterioração visual significativa, necessitando de transplante penetrante (TP) de córnea.

Portanto, uma vez que o paciente se torna intolerante ao uso de lentes de contato, as possibilidades de correção do ceratocone alternativas ao TP são escassas, de expectativas limitadas e resultados imprevisíveis do ponto de vista tanto anatômico quanto funcional⁽¹⁾.

Nos últimos anos, o avanço das técnicas cirúrgicas dos transplantes lamelares ("deep anterior lamellar keratoplasty" - DALK e "intra-lamellar keratoplasty" - ILK), bem como a introdução dos anéis intra-corneais INTACS (Addition, Fremont, CA), e Ferrara (Ferrara Ophthalmics, Validolid, Spain) ou Keraring (Mediphacos Ophthalmic Professionals, São Paulo, Brazil) oferecem ao cirurgião possibilidades no manejo do ceratocone⁽²⁻⁵⁾.

Esses métodos tendem a regularizar a superfície anterior da córnea, porém baseiam-se na hipótese de que o estroma se manterá estável após o tratamento. Nos casos de astigmatismo irregular progressivo, como no ceratocone, degeneração marginal pelúcida ou ectasia iatrogênica após os tratamentos foto-refrativos, o estroma corneal encontra-se estruturalmente enfraquecido, havendo assim uma grande probabilidade de deterioração do quadro clínico com o passar do tempo. Seria necessário, portanto, um outro tratamento com a finalidade primária de estabilizar a córnea do ponto de vista biomecânico. Uma das propostas atualmente apresentadas é a

promoção de ligações covalentes do colágeno do estroma corneal, mesmo antes de qualquer tentativa de modificação de sua superfície.

A promoção de ligações covalentes ("Cross-linking") do colágeno corneal (Ultra B2) é uma nova técnica de fortalecimento da córnea similar à foto-polimerização⁽⁶⁾. A combinação de riboflavina (vitamina B2), no papel de substância foto-sensível, com a luz ultravioleta (UVA com 370 nm de comprimento de onda) induz ligações covalentes intra e inter-fibrilares, por meio da oxidação foto-sensível; o que, por sua vez, torna a córnea biomecanicamente mais resistente e estável⁽⁶⁻⁸⁾.

Objetivo deste trabalho foi de apresentar os resultados visuais e ceratométricos, seis meses após tratamento de fototerapêutico com luz ultravioleta (UV) e vitamina B2 (Ultra B2), em pacientes com ceratocone progressivo.

MÉTODOS

Vinte e cinco olhos de vinte pacientes (15 homens e 5 mulheres), sintomáticos, com a média de idade de 28 ± 7 (19 - 46) anos, foram incluídos neste estudo prospectivo. Os critérios de inclusão foram: ceratocone grau I a III, prova de progressão topográfica da doença nos últimos seis meses, e espessura corneal mínima de 400 μ m. Os critérios de exclusão foram: ceratocone grau IV, ceratocone agudo com hidrópsia, opacidades corneais significativas, ceratite herpética, doenças vasculares de colágeno, auto-ímmunes ou outras doenças sistêmicas. O acompanhamento médio foi de 61 (4 a 7) meses. Todos os pacientes assinaram consentimento livre e esclarecido. O estudo foi aprovado pelo comitê de ética sob protocolo número 2006/0508.

A acuidade visual não corrigida (UVA) pré-operatória foi $0,15 \pm 0,15$ (0,01 a 0,60), a acuidade visual melhor corrigida com óculos (BSCVA) foi $0,41 \pm 0,27$ (0,05 a 1,00), o equivalente esférico (SEQ) foi $-3,27 \pm 4,08$ D (-13,50 a +2,50), o cilindro manifesto refrativo foi $-2,29 \pm 1,77$ D (-6,00 a -0,25), enquanto a curvatura máxima (max K) foi $53,02 \pm 8,42$ D (43,00 a 67,20) (Tabela 1).

Tabela 1. Dados clínicos visuais e anatômicos da córnea nos períodos pré- e pós-operatórios

| | Pré-operatório | 1 mês | 3 meses | 6 meses |
|--------------|--------------------------------------|--------------------------------------|-------------------------------------|-------------------------------------|
| Cilindro [D] | $-2,29 \pm 1,77$ (-6,00 a -0,25) | $-1,79 \pm 1,36$ (-5,00 a 0,00) | $-1,84 \pm 0,57$ (-2,75 a -1,25) | $-1,86 \pm 0,92$ (-3,00 a 0,00) |
| SEQ [D] | $-3,27 \pm 4,08$ (-13,50 a +2,50) | $-2,46 \pm 2,92$ (-10,50 a +1,75) | $-2,83 \pm 2,57$ (-6,13 a +1,13) | $-2,68 \pm 3,02$ (-8,00 a +1,50) |
| UVA | $0,15 \pm 0,15$ (0,01 a 0,60) | $0,23 \pm 0,20$ (0,01 a 0,60) | $0,24 \pm 0,24$ (0,01 a 0,60) * | $0,26 \pm 0,25$ (0,01 to 0,60) * |
| BSCVA | $0,41 \pm 0,27$ (0,05 a 1,00) | $0,49 \pm 0,25$ (0,20 a 1,00) | $0,46 \pm 0,29$ (0,10 a 1,00) | $0,49 \pm 0,29$ (0,10 a 1,00) |
| Max K | $53,02 \pm 8,42$ (43,00 a 67,20) | $51,18 \pm 7,68$ (44,50 a 65,70) | $49,73 \pm 6,24$ (44,40 a 60,40) | $50,88 \pm 6,05$ (45,50 a 60,40) |

*= teste t de Student pareado, com significância estatística em $p < 0,05$
[D]= dioptrias; SEQ= equivalente esférico; UVA= acuidade visual não corrigida; BSCVA= acuidade visual melhor corrigida com óculos; Max K= curvatura máxima corneal

O tratamento Ultra B2 foi feito pelo mesmo cirurgião (MJ) entre setembro de 2006 e março de 2007 em condições estéreis de centro cirúrgico. Colírio de anestésico tópico de proparacaina (Anestalcon, Alcon, Ft. Worth) foi aplicado e o epitélio corneal removido parcialmente em faixas da área central de 7 mm usando-se a espátula romba estéril. A solução de riboflavina a 0,1% (diluída em dextrano T-500 a 20%) foi aplicada sob a forma de gotas, por 15 minutos antes, e durante todo o período de irradiação, a cada 2 a 3 minutos. A presença de coloração amarelada na câmara anterior, ao exame na lâmpada de fenda, foi confirmada antes do começo da irradiação pela luz ultravioleta.

Após a constatação da presença da riboflavina na câmara anterior, deu-se início à irradiação usando-se a lâmpada de raios UVA (370 nm, Peschkemed, Huenenberg, Suíça) na distância de trabalho de 6 cm, por 30 minutos, com a irradiação de 3 mW/cm² (~5.4 J/cm²) (Figura 1). Após o tratamento, colírio de antibiótico (Tobrex, Alcon, Ft. Worth) foi aplicado e a lente de contato terapêutica foi colocada e mantida até a re-epitelização completa, que ocorreu normalmente entre o 3º e 5º dia. Após a remoção da lente de contato, o colírio de antibiótico foi descontinuado, e colírio de corticóide (Pred Fort, Alcon, Ft. Wort) introduzido 4 vezes ao dia por um mês, diminuindo nos próximos dois meses até a parada completa.

RESULTADOS

A UVA melhorou no primeiro mês, de 0,15 ± 0,15 para 0,23 ± 0,20 e continuou melhorando no terceiro e sexto mês pós-operatório, atingindo a diferença estatisticamente significativa nos últimos dois períodos (p=0,025 e p=0,037 respectivamente). A BSCVA melhorou de 0,4 ± 0,27 para 0,49 ± 0,29 no sexto mês, acompanhando assim o mesmo padrão, porém sem atingir a diferença estatisticamente significativa (Figura 2, Tabela 1).

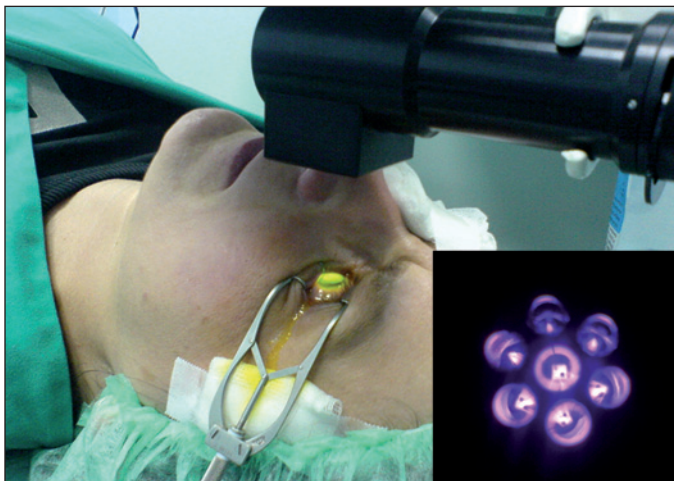


Figura 1 - Fotografia do tratamento Ultra B2 em progresso: nota-se a córnea embebida com riboflavina (amarelo) e irradiada pela luz UVA da lâmpada UVA. No canto inferior direito pode-se observar a lâmpada, na perspectiva do paciente.

A progressão do ceratocone não foi notada em nenhum dos pacientes, em comparação com o avanço topográfico que havia ocorrido em todos, nos 6 meses precedentes. Após 6 meses, max K diminuiu em mais que 2,00 D (de -53,02 ± 8,42 D para 50,88 ± 6,05) D, SEQ em menos que 1,00 D (de -3,27 ± 4,08 D para -2,68 ± 3,02) D enquanto o cilindro refrativo também foi reduzido, em menos que 0,50 D (de -2,29 ± 1,77 D para -1,86 ± 0,92) D, sem atingir a diferença estatisticamente significativa (Figuras 3 e 4, Tabela 1). Nenhum dos olhos perdeu linha de BSCVA; 12 mantiveram o BSCVA pré-operatório, 7 ganharam uma linha, 5 ganharam duas e 1 paciente ganhou três linhas de BSCVA.

DISCUSSÃO

A indicação principal para uso de Ultra B2 seria descontinuar o processo de ectasia nas doenças de córnea, tais como ceratocone e degeneração marginal pelúcida⁽⁶⁾. Ultra B2 pode ser utilizada também no tratamento, e talvez na profilaxia, das ectasias iatrogênicas após os tratamentos foto-refrativos que resultaram em um afinamento excessivo e progressivo da córnea⁽⁹⁾. Além das ectasias, esta técnica também pode ser utilizada para as condições de necrose (“melting”) da córnea, como por exemplo nas ceratites infecciosas⁽¹⁰⁾.

O primeiro estudo prospectivo incluindo 23 olhos com ceratocone moderado ou avançado progressivo mostrou-se efetivo em parar a progressão do ceratocone no período de quatro anos⁽⁶⁾. Nesse estudo, a progressão média da ceratometria mais curva (max K) foi de 1,42 D em 52% dos olhos, no período de seis meses anterior ao tratamento; enquanto após o tratamento, 70% dos olhos tinham uma redução de max K de 2,01 D em média. Além disso, o equivalente esférico (SEQ) diminuiu em média 1,14 D, enquanto 22% dos olhos-controle mostraram a progressão do ceratocone de 1,48 D. Os resultados do nosso estudo confirmaram os achados deste estudo inicial, reduzindo o curvatura máxima (max K) em 2,14 D e SEQ em 0,59 D.

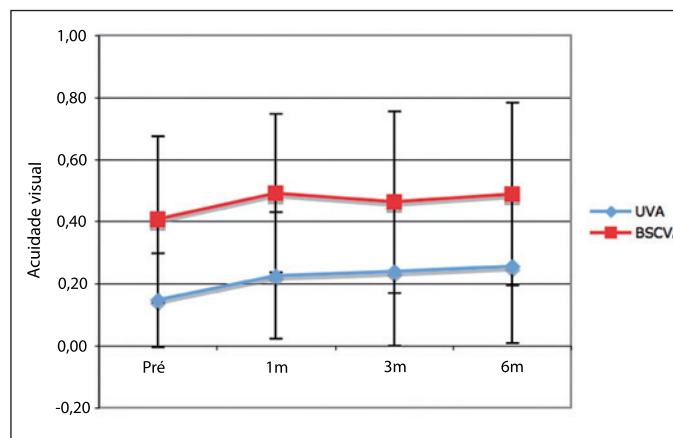


Figura 2 - Ultra B2 após 6 m - Melhoria da acuidade visual não corrigida (UVA) e melhor corrigida (BSCVA)

Deve-se ressaltar que a finalidade primordial do tratamento Ultra B2 é de parar o avanço do ceratocone pelo enrijecimento da córnea e não de revertê-lo; caso a regressão ocorra, como os resultados de fato mostraram, esse é um efeito bem-vindo em decorrência do rearranjo das lamelas corneais e da matriz extracelular. Assim sendo, uma reação da córnea cada vez mais rígida, resultado de um número elevado de ligações covalentes, é esperada, produzindo uma redução da sua curvatura. Nestas circunstâncias, as lamelas mais rígidas têm um efeito biomecânico diferente em comparação ao seu comportamento anterior ao tratamento, e um novo balanço, resultando em um novo formato da córnea.

Levando-se em consideração a finalidade principal do tratamento Ultra B2 em parar o avanço do processo de ectasia, uma solução lógica seria de combinar dois métodos: por um lado, o tratamento que modificaria o formato de córnea (tais como anéis de Ferrara, INTACS ou mesmo PRK guiado pela topografia), e por outro o tratamento Ultra B2, que estabilizaria o efeito atingido por outro tratamento, desta maneira combinando o melhor das duas abordagens. Este estudo está em andamento, e será apresentado posteriormente.

Um exemplo ilustrativo é uma paciente feminina de 36 anos, usuária de lente de contato rígida gás-permeável por 18 anos, que procurou o nosso serviço pela instabilidade da lente de contato no olho esquerdo. Sua acuidade visual melhor cor-

rigida com a sua lente de contato foi 1,00, enquanto com óculos foi 20/50 com -2,50 DE/-1,50 DC x 90. Sua paquimetria foi de 484 µm, e após um mês sem uso de lente de contato, a topografia corneal mostrou o aspecto típico de ceratocone em ambos os olhos, pior no olho esquerdo. Esse olho foi tratado primeiramente, resultando em uma córnea mais regular e BSCVA de 0,62 com -3,50 DE / -1,50 DC x 90. Três meses após o tratamento Ultra B2, um PRK guiado pela topografia por meio do excimer laser WaveLight Allegretto WAVE e T-CAT software foi efetuado, melhorando a UVA da paciente para 0,80 e sua BSCVA a 1,00 parcial com -0,75 DE/-0,50 DC x 90, eliminando assim a necessidade de uso de lentes de contato (Figura 5).

Em seu estado natural, a córnea reduz a irradiação UVA em aproximadamente 30%, enquanto o cristalino absorve aproximadamente 50% adicionais, sobrando aproximadamente 20% que passariam para a cavidade vítrea e a retina⁽¹¹⁻¹²⁾. Por outro lado, com a presença da substância foto-sensibilizante riboflavina a 0,1% impregnada no tecido corneal, 95% da irradiação é absorvido; portanto, a partir de uma irradiação de 3 mW/cm² na superfície corneal, somente 0,15 mW/cm² alcançam o endotélio⁽¹³⁾. Tais dados estão de acordo com os achados clínicos do nosso estudo, onde não detectamos anormalidades biomicroscópicas dignas de nota seis meses após a Ultra B2, tais como edema, falência endotelial ou alteração da transparência corneal.

Na porção anterior da córnea, a apoptose dos ceratócitos é seguida pela re-população dentro de um mês aproximadamente,

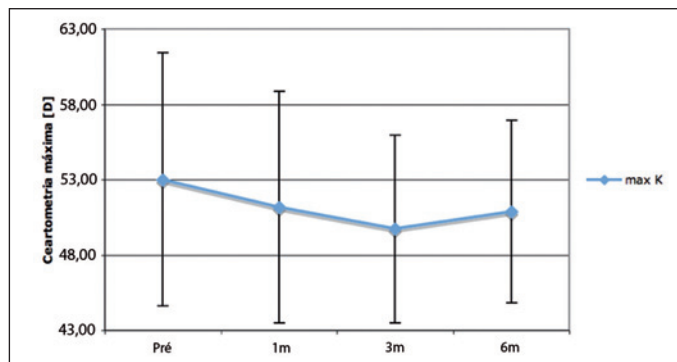


Figura 3 - Ultra B2 após 6 m - Diminuição da curvatura máxima corneal (max K)

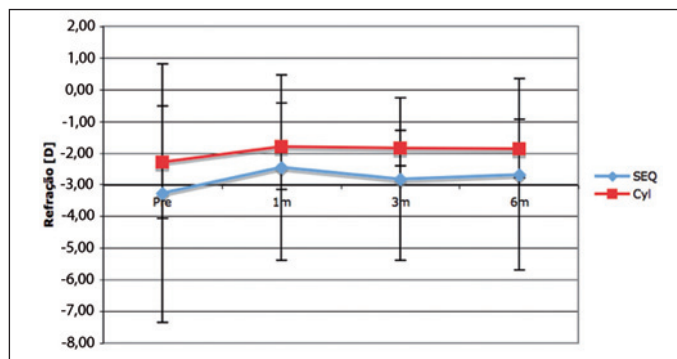


Figura 4 - Ultra B2 após 6 m - Evolução da refração em termos de equivalente esférico (SEQ) e cilindro manifesto (Cyl)

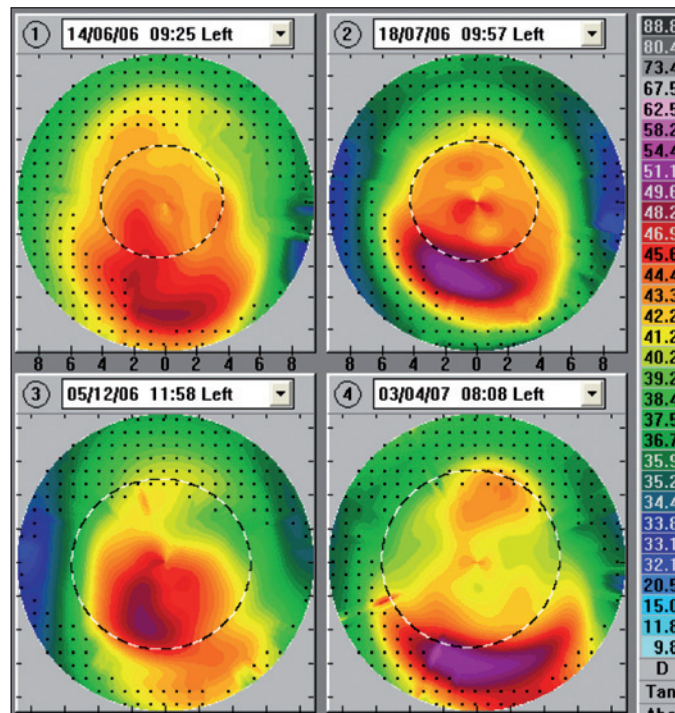


Figura 5 - Melhorias do formato corneal observadas nos mapas topográficos tangenciais; 1) imediatamente após a remoção da lente de contato rígida gás-permeável (acima esquerda); 2) um mês após a remoção da lente de contato (acima direita); 3) cinco meses após o tratamento Ultra B2 (abaixo esquerda); 4) quatro meses após PRK guiada pela topografia usando-se T-CAT WaveLight Allegretto WAVE (abaixo direita)



como pode ser visto com a microscopia confocal, voltando ao nível pré-operatório do ponto de vista morfológico dentro de seis meses após o tratamento⁽¹⁴⁾. O patamar da irradiação citotóxica para o endotélio após o tratamento combinado de riboflavina/UVA é de 0,36 mW/cm² (~0,65 J/cm²), o que ocorre nas córneas com as espessuras inferiores a 400 µm no caso de irradiação padrão de 3 mW/cm² de irradiação (~5,4 J/cm²) na superfície corneal⁽¹³⁾. Portanto, a medição detalhada da paquimetria corneal mínima (não necessariamente a central) é essencial e deve ser sempre obtida, preferencialmente usando-se o mapa paquimétrico com escaneamento por fendas ou tomografia corneal.

O tratamento Ultra B2 foi utilizado também para o controle do avanço da ectasia iatrogênica nos olhos após as ablações excessivas por excimer laser. Num estudo publicado na Alemanha, o estado biomecânico da córnea foi estabilizado com a parada da progressão topográfica e refrativa nos olhos após a ectasia iatrogênica no período de 18 meses⁽⁹⁾. A técnica cirúrgica foi igual à descrita para o tratamento de ceratocone, já que a riboflavina penetra livremente entre o retalho (“flap”) e o leito estromal.

Uma outra área de aplicações de Ultra B2 foi a ulceração de córnea progressiva, onde o tratamento Ultra B2 conseguiu parar o processo de ceratólise nos olhos tratados⁽¹⁰⁾. Em três dos quatro pacientes com ulcerações de córnea progressivas e necrose de córnea, o Ultra B2 fez com que o processo se revertesse e a anatomia de córnea se recuperasse, já que Ultra B2 restabelece a resistência da córnea às enzimas colagenolíticas⁽¹⁵⁾, enquanto a irradiação UVA elimina os agentes infecciosos.

Até a presente data, não houve relatos de efeitos colaterais ou complicações nos estudos clínicos multicêntricos controlados de Ultra B2. O edema leve transitório estromal e epitelial é comum nos olhos tratados, assim como o aspecto levemente esfumaçado com a aparência de fios de algodão no estroma corneal, o que usualmente regride de 4 a 6 semanas após o tratamento (Figuras 6 e 7).

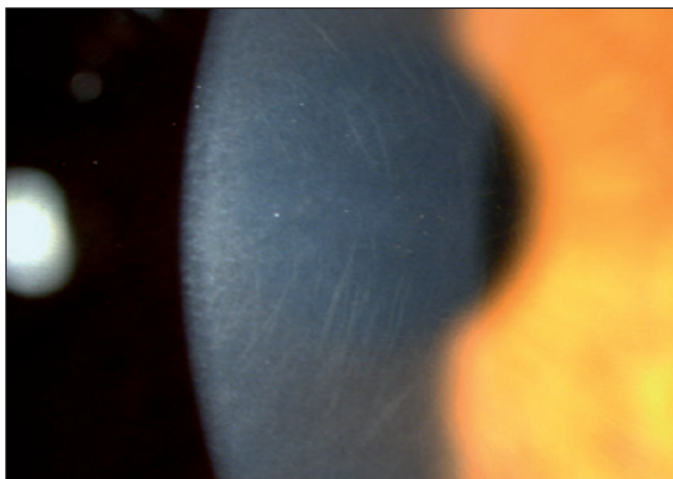


Figura 6 - Fotografia da biomicroscopia corneal um mês após o tratamento Ultra B2: discreto edema estromal e epitelial pode ser observado, junto com o aspecto levemente enfumaçado e a aparência de fios de algodão no estroma corneal. (Cortesia do Dr. E. Coskunseven, MD, Turquia).




Figura 7 - Biomicroscopia corneal no terceiro dia, imediatamente após a retirada da lente de contato terapêutica. Nota-se uma linha pálida de demarcação entre a porção anterior da córnea com edema, e a porção normal mais profunda (esquerda); três meses após o tratamento Ultra B2 a linha desaparece quase por completo, acompanhando o retorno da anatomia e fisiologia funcional da córnea ao seu estado anterior ao tratamento (direita) (Cortesia do prof. T. Seiler, MD PhD, Suíça).

O tratamento Ultra B2 mostrou-se seguro (não apresentou perda de linha de visão corrigida) e eficaz (manteve os parâmetros anatômicos e ópticos) em estacionar a progressão da ectasia corneal. Houve redução, embora sem significância estatística, da curvatura corneal máxima, equivalente esférico e cilindro refrativo nos olhos com a córnea instável devida ao ceratocone.

ABSTRACT

Purpose: To present early visual and keratometric results for corneal cross-linking with riboflavin and UV irradiation in patients with progressive keratoconus. **Methods:** Twenty-five eyes of twenty patients (15 males and 5 females) with a progressive keratoconus in the previous 6 months were followed. Unaided visual acuity (UVA), best spectacle corrected visual acuity (BSCVA), spherical equivalent (SEQ), manifest cylinder, and maximal corneal curvature (max K) values were followed at 1, 3 and 6 months. All patients were submitted to corneal cross-linking using riboflavin (vitamin B2) as the photosensitizer and ultraviolet light (UV, wavelength 370 nm). Epithelium was removed with 20% alcohol, cornea was soaked with vitamin B2 for 15 min, and then irradiated with UV light for 30 min, after which a bandage contact lens (BCL) was placed. **Results:** UVA increased after one month (from 0.15 ± 0.15 to 0.23 ± 0.20), and went on increasing at 3 and 6 months, reaching statistical significance ($p=0.025$ e $p=0.037$, respectively). BSCVA increased from 0.41 ± 0.27 to 0.49 ± 0.29 at month six, without reaching statistical signifi-

cance at any time point. Progression of keratoconus stopped in all patients, in contrast with progression in all of them in the six-month period prior to the surgery. Max K decreased by more than 2 D (from 53.02 ± 8.42 to 50.88 ± 6.05 D), SEQ less than 1 D (from -3.27 ± 4.08 to -2.68 ± 3.02 D), while refractive cylinder decreased less than 0.5 D (from -2.29 ± 1.77 to -1.86 ± 0.92 D), without reaching a statistically significant difference. None of the eyes lost any line of BSCVA, 12 maintained the preoperative BSCVA, 7 gained one line, 5 gained two lines, and 1 patient gained three lines of BSCVA. **Conclusions:** Corneal cross-linking with riboflavin and UV light seems to be a safe (no loss of BSCVA) and effective (anatomical and optical properties maintained) procedure, which has shown to stop the progression of the keratoconus: a reduction, although not statistically significant, of the corneal curvature, spherical equivalent and refractive cylinder took place in patients where previous progression of keratoconus had been described.

Keywords: Keratoconus/therapy; Collagen/radiation effects; Riboflavin/therapeutic use; Ultraviolet therapy; Phototherapy; Ultraviolet rays; Cross-linking reagents

REFERÊNCIAS

- Lindstrom RL. The surgical correction of astigmatism: a clinician's perspective. *Refract Corneal Surg.* 1990;6(6):441-54.
- Shimmura S, Tsubota K. Deep anterior lamellar keratoplasty. *Curr Opin Ophthalmol.* 2006;17(4):349-55.
- Tan BU, Purcell TL, Torres LF, Schanzlin DJ. New surgical approaches to the management of keratoconus and post-LASIK ectasia. *Trans Am Ophthalmol Soc.* 2006;104(12):212-20.
- Rabinowitz YS. Intacs for keratoconus. *Curr Opin Ophthalmol.* 2007;18(4):279-83.
- Miranda D, Sartori M, Francesconi C, Allemann N, Ferrara P, Campos M. Ferrara intrastromal corneal ring segments for severe keratoconus. *J Refract Surg.* 2003;19(6):645-53.
- Wollensak G, Spoerl E, Seiler T. Riboflavin/ultraviolet-a-induced collagen cross-linking for the treatment of keratoconus. *Am J Ophthalmol.* 2003;135(5):620-7.
- Spoerl E, Huhle M, Seiler T. Induction of cross-links in corneal tissue. *Exp Eye Res.* 1998;66(1):97-103.
- Spoerl E, Seiler T. Techniques for stiffening the cornea. *J Refract Surg.* 1999;15(6):711-3.
- Kohlhaas M, Spoerl E, Speck A, Schilde T, Sandner D, Pillunat LE. [A new treatment of keratectasia after LASIK by using collagen with riboflavin/UVA light cross-linking]. *Klin Monatsbl Augenheilkd.* 2005;222(5):430-6. German.
- Schnitzler E, Spörl E, Seiler T. [Irradiation of cornea with ultraviolet light and riboflavin administration as a new treatment for erosive corneal processes, preliminary results in four patients]. *Klin Monatsbl Augenheilkd.* 2000;217(3):190-3. German.
- Wollensak G, Spoerl E, Reber F, Seiler T. Keratocyte cytotoxicity of riboflavin/UVA-treatment in vitro. *Eye.* 2004;18(7):718-22.
- Wollensak G, Spoerl E, Wilsch M, Seiler T. Keratocyte apoptosis after corneal collagen cross-linking using riboflavin/UVA treatment. *Cornea.* 2004;23(1):43-9.
- Wollensak G, Spoerl E, Wilsch M, Seiler T. Endothelial cell damage after riboflavin-ultraviolet-A treatment in the rabbit. *J Cataract Refract Surg.* 2003;29(9):1786-90.
- Mazzotta C, Balestrazzi A, Traversi C, Baiocchi S, Caporossi T, Tommasi C, Caporossi A. Treatment of progressive keratoconus by riboflavin-UVA-induced cross-linking of corneal collagen: ultrastructural analysis by Heidelberg Retinal Tomograph II in vivo confocal microscopy in humans. *Cornea.* 2007;26(4):390-7.
- Spoerl E, Wollensak G, Seiler T. Increased resistance of crosslinked cornea against enzymatic digestion. *Curr Eye Res.* 2004;29(1):35-40.

Nos artigos enviados para publicação, o nome dos autores e suas afiliações devem estar completos. Isso facilitará a indexação e os links com as bases de dados e o CV Lates.